

Dorsalgias

Por Dr. Wellington Braun

SUMÁRIO.

- Introdução
- Anatomia e Biomecânica
- Etiopatogenia
 - . Mecânico-Degenerativas
 - . Inflamatórias
 - . Posturais
 - . Miofasciais
 - . Metabólicas, Ósseas e Endócrinas
 - . Infecciosas
 - . Traumáticas
 - . Tumorais
 - . Viscerais
 - . Psicogênicas
- Diagnóstico
- Conclusão.

Introdução.

Apesar da simplicidade conceitual que localiza esta condição álgica na região torácica-dorsal, convém enfatizar a complexidade intrínseca da coluna torácica fazendo desta região, sede de dor de origem distante – coluna cervical, coluna lombar, tórax, abdome e região escapular – com forte influência de fatores anatômicos, biomecânicos, patológicos e psicológicos.

Englobam, portanto, uma sintomatologia ampla, às vezes, de origem sistêmica, outras vezes de causas posturais, traumáticas, inflamatórias, infecciosas, endócrinas, metabólicas, tumorais, viscerais (pâncreas, pulmões, brônquios, esôfago, estômago, vias biliares, miocárdio, pericárdio, aorta). Tudo isso, a nosso ver, faz das síndromes dolorosas dorsais um capítulo que exige do clínico da dor um conhecimento amplo e multidisciplinar.

Apesar da diversidade de afecções que podem manifestar-se como dorsalgias, há um aspecto restritivo e importante que são as afecções músculo-esqueléticas que sediam as estruturas da coluna vertebral torácica com seus dispositivos escapular e costal e suas devidas estruturas teciduais. São nestas estruturas que devemos, inicialmente, enfatizar nossa avaliação de uma forma

criterosa e atenta, sempre embasados em uma anamnese e exame físico ordenados, estabelecendo critérios semiológicos e clínicos que possam diferenciar de uma afecção visceral.

Anatomia e Biomecânica.

A região dorsal possui a menor mobilidade de toda a coluna e é composta por suas 12 vértebras, articulações costo-transversas e costo-vertebrais, costelas, ligamentos, músculos, raízes nervosas e medula.

Uma importante função da coluna torácica e do gradil é prevenir a compressão do coração, pulmões e grandes vasos que por sua vez se faz às custas da mobilidade desta região que além de aumentar a rigidez, o gradil costal apresenta a capacidade triplicada de suportar a carga da coluna torácica. A cifose dorsal é uma curva primária cujo vértice está normalmente em T7/T8 e que resulta em uma altura mais curta de parte anterior dos corpos vertebrais torácicos, diferindo das colunas cervical e lombar, onde os discos intervertebrais possuem uma maior influência na forma da curva. Quando a cifose aumenta, os movimentos das articulações intervertebrais diminuem e o desenvolvimento da rigidez é considerado um fator de grande relevância nas afecções músculo-esqueléticas em nível dorsal.

Quando o tronco se move no plano sagital, apesar da estabilidade mais rígida do raque dorsal, é neste nível que o braço de alavanca da força de gravidade alcança sua máxima expressão. (figura 1).

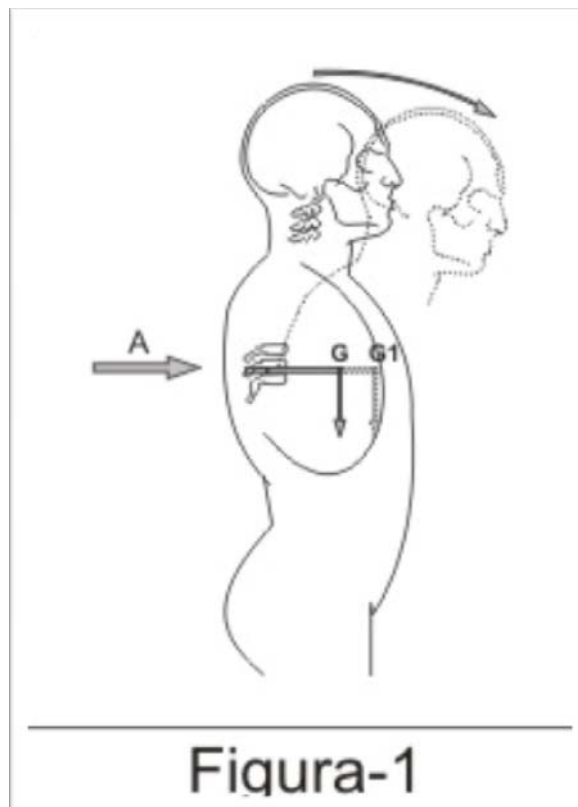


Fig. 1 – O braço de alavanca que equilibra o corpo e pode erguer um peso, por exemplo, é mais curto e auxiliado pelos músculos dorsais.

O levantamento de cargas também está associado a um crescente aumento de pressão intra-torácica e intra-abdominal e tem a participação de contração reflexa dos músculos transversos além dos músculos da pelve e da laringe com o fechamento da glote. (figura 2).

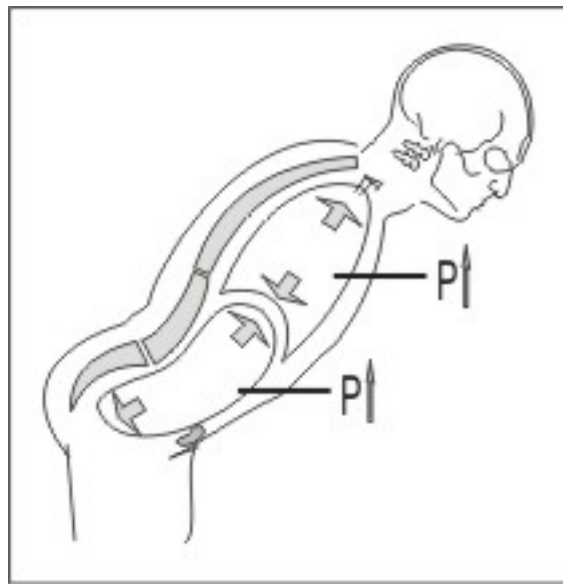


Figura-2

Fig. 2 – Durante a fase inicial do levantamento de peso é que a pressão tóraco-abdominal atinge seu nível mais elevado.

Os discos intervertebrais representam 1/7 de todo o comprimento da coluna torácica. O núcleo pulposo também apresenta um diferencial em relação aos outros segmentos cervical e lombar, relacionado a sua maior centralização no segmento dorsal.

O sistema ligamentar apresenta algumas particularidades em que o ligamento interespinhoso tem relações estreitas com os músculos paravertebrais

posteriores e o ligamento supraespinhoso se apresenta como um cordão que aumenta de cima para baixo. Sua porção anterior se relaciona com o ligamento interespinhoso e com os músculos espinhosos e sua porção posterior se relaciona com a aponeurose superficial dos músculos espinhosos. O ligamento longitudinal anterior é mais espesso e estreito que nos segmentos cervical e lombar, sendo tensionado em extensão e relaxado em flexão. O ligamento longitudinal posterior é

largo e quase uniforme em largura na região superior da coluna torácica, mas em nível da região torácica inferior apresenta um aspecto denteado, sendo mais estreito sobre os corpos vertebrais e mais amplos sobre os discos. O ligamento amarelo conecta lâminas adjacentes e é mais espesso na coluna torácica em relação aos outros segmentos. O ligamento amarelo auxilia a refrear o movimento de flexão e dá assistência aos músculos paravertebrais para restaurar a postura ereta do tronco.

A articulação apofisária torácica é formada pela articulação das facetas articulares inferiores de uma vértebra subjacente. Cada costela é conectada à coluna vertebral torácica através da articulação costo-vertebral entre a cabeça de uma costela e os corpos de duas vértebras, e pela articulação costo-transversa entre o tubérculo da costela e o processo transversal da vértebra correspondente. As articulações intercondrais são formadas pelas extremidades das cartilagens costais da 8ª, 9ª e 10ª costelas com a borda inferior da cartilagem acima. As articulações intercondrais podem dar origem a sintomas locais de dor, sensibilidade e edema localizado, caracterizando a síndrome descrita por Tietze em 1921.

Há várias formas de conceber uma disposição para os músculos dorsais. Alguns autores adotam um ponto de vista puramente anatômico em que o aspecto funcional fica em segundo plano. Alguns outros enfatizam por sua disposição em planos, sendo os músculos profundos com função predominantemente estática e os superficiais com função mais cinética. Ressalta-se que em função da intermediariedade da região, há uma integração de músculos que se originam em outras regiões como da cintura pélvica, abdome, segmento cervical e cingulo escapular. Na camada superficial estão os músculos trapézio e grande dorsal. Em um plano intermediário, os músculos elevador da escápula, os rombóides e os serráteis posteriores e num plano ainda mais profundo estão o músculo eretor espinal, músculo longo, músculo espinal e os transversos espinais. Os músculos

espinais profundos exercem uma função muito importante na estabilidade vertebral, constituindo uma proteção ativa contra as alterações do centro de gravidade como nas inclinações anteriores do corpo, advindo daí uma solicitação freqüente das zonas de transição cervicodorsal e dorsolombar.

A medula tem um comprimento médio de 45cm com uma variação menor nas mulheres, apresenta uma forma cilíndrica e termina geralmente na emergência da borda superior da segunda vértebra lombar. Na coluna dorsal os diâmetros do canal raquídeo são de 17,2mm por 16,8mm e as raízes em número de 12, saem por cima das vértebras de numeração correspondente.

Etiopatogenia

. Causas Mecânicas-Degenerativas.

As lesões degenerativas envolvendo os discos intervertebrais em todos os estágios anátomo-patológicos na coluna são particularmente referidas como dorsartrose. Embora haja confusão taxônomica sobre a doença discal em que vários termos são usuais para cognominá-la (discopatia, degeneração discal, desidratação, rotura, protusão, etc.), o Consenso Brasileiro sobre Lombalgias e Lombociatalgias padronizou a terminologia, englobando no termo “discopatia”, as desidratações, as fissuras e as roturas do disco intervertebral.

As hérnias discais sintomáticas apresentam baixa incidência em contrapartida às assintomáticas muito mais freqüentes. As facetas, assim como no segmento lombar, são freqüente sede de dor na coluna dorsal, que se agravam à hiperextensão e aliviam à flexão da coluna vertebral. Ao exame físico observa-se além da retificação da coluna dorsal, uma espasmodização paravertebral com importante limitação funcional. Ressalta-se porém que, mais uma vez, em razão de sua pouca mobilidade, a osteartrose primária da coluna dorsal é rara, sendo no entanto, mais freqüente quando secundárias à traumas, escoliose e doenças por deposição de cristais. A hiperostose esquelética idiopática difusa (DISH), também conhecida como doença de Forestier, é uma entesopatia intensa do ligamento longitudinal anterior que leva a uma diminuição da expansibilidade torácica e cifose dorsal. Seguindo seu quadro evolutivo, a doença de Forestier é inicialmente assintomática, mas leva a uma diminuição da mobilidade, expressando manifestações músculo-esqueléticas periféricas como tendinites, síndrome dolorosa miofascial e entesopatias satélites. O segmento mais freqüentemente acometido é entre a 6ª e 11ª vértebras torácicas.

. Causas Inflamatórias.

As espondiloartropatias inflamatórias podem evoluir com dorsalgia com padrão álgico do tipo inflamatório. Dentre as mais freqüentes está a espondilite anquilosante, doença com determinação genética cuja dor torácica se deve ao acometimento das articulações costoesternais e manúbrio-esternais além de uma importante limitação da expansibilidade torácica com cifose dorsal progressiva. Outras espondiloartropatias inflamatórias como artrite psoriásica, síndrome de Reiter, artrite reativas e espondiloartropatias associadas a doenças inflamatórias intestinais podem evoluir com dorsalgia e a dor ser causada por lesão ligamentar, costovertebral ou discovertebral.

. Causas Posturais.

Dentre as deformidades vertebrais mais discutidas está a escoliose, uma deformidade tridimensional de causa ainda desconhecida, caracterizada por um desvio tanto no plano frontal (maior que 10°) como também no plano sagital e rotacional. Segundo a Scoliosis Research Society, podem ser classificados em estruturadas e não-estruturadas. Nas estruturadas ocorre uma deformidade rotatória do corpo vertebral e a curvatura não se corrige com a inclinação lateral, enquanto que as não-estruturadas a curvatura normaliza com a resolução da causa que pode estar ligada a condições posturais, antálgicas, no caso de irritação radicular, desencadeada por tumores vertebrais ou processos inflamatórios. Na investigação da dor devemos levar em consideração de que o desconforto é geralmente pequeno e mais relacionado à fadiga, porém, quando for significativa a intensidade álgica, ou com curvas rapidamente progressivas, devemos investigar a presença de siringomielia associada à malformações de Arnold Chiari assim como a medula presa e tumor. O dorso curvo é outra deformidade caracterizada pelo aumento da cifose dorsal. Também conhecida como *enfermidade de Scheuermann*, acomete adolescentes, possui etiologia multifatorial onde o crescimento normal da coluna é controlado por forças de tensão na porção posterior pelo complexo musculoligamentar posterior e, na porção anterior, resistência às forças de compressão dada pelos corpos e discos intervertebrais. Qualquer fator que provoque uma ruptura deste equilíbrio, como insuficiência dos músculos posteriores ou um enfraquecimento da resistência anterior, gera um aumento da cifose que nos indivíduos em crescimento vai se tornar progressivo. Como compensação ocorre a hiperlordose lombar e cervical com anteriorização da cabeça. A dor quase sempre se localiza no ápice da cifose e observa-se uma hipotrofia dos músculos da cintura escapular associada a encurtamento dos isquiotibiais e dos flexores do quadril. O tratamento é essencialmente conservador com uso de órteses, quase sempre o colete de Milwaukee, exercícios de alongamento e fortalecimento de grupos musculares comprometidos. A cirurgia é raramente indicada e está prescrita em ângulos superiores a 80° de Cobb.

. Causas Miofasciais.

A Síndrome Dolorosa Miofascial (SDM) comprometendo o dorso é uma das causas freqüentes de dor nesta região. Os músculos acometidos podem anatomicamente pertencerem ou não ao segmento dorsal, assim temos o esplênico cervical, o tríceps braquial, elevador da escápula, supraespinhoso, infraespinhoso, trapézio, escalenos, multifídios, longo do dorso, serrátil, iliocostais torácicos e lombares. A característica clínica essencial da dor é estar associada à palpação de bandas musculares tensas (*tender points*) e a presença de pontos-gatilhos (*trigger-points*) que desencadeiam um padrão de dor referido à distância. Com muita

frequência podemos reproduzir a dor relatada pelo paciente, palpando sustentadamente os pontos-gatilhos ou até mesmo introduzindo uma agulha para infiltração. A ativação de um ponto-gatilho quase sempre está associada a certo grau de sobrecarga mecânica do músculo que pode ser aguda ou repetitiva. Nos músculos paravertebrais se associa um certo grau de compressão neural o que leva a um incremento na quantidade de pontos-gatilho ativos. A abordagem terapêutica destas afecções é abrangente e varia de acordo com a complexidade de cada paciente, porém, deve-se sempre levar em consideração a inativação dos PGs , a reabilitação dos grupos musculares envolvidos e a reeducação do paciente no que tange a fatores desencadeantes e perpetuantes. As técnicas de inativação dos pontos-gatilhos variam desde procedimentos manuais, passando por alongamentos musculares simples e facilitados com o uso de sprays refrigerantes, exercícios de isometria, relaxamento e resistência, aplicação de meios físicos como ultra-som e calor, farmacoterapia e infiltração com anestésico local por diversas técnicas.

A síndrome escápulo-torácica, também conhecida como “escápula em ressalto”, caracterizada por dor e crepitação audível ao movimento da escápula sobre o gradil torácico com limitação de atividades em que essa articulação fisiológica é solicitada. A etiologia e a patologia ainda são pouco compreendidas, mas presume-se que o ressalto resulta de uma fricção da escápula sobre as costelas superiores em condições em que a musculatura periescapular seja insuficientemente tônica para manter a convexidade da parede torácica e a concavidade da superfície anterior da escápula em perfeita harmonia , criando-se assim uma incongruência dessa articulação.

O paciente, quase sempre jovem, percebe a crepitação após um esforço excessivo, em que o lado dominante é quase sempre o mais dolorido, levando sempre a um comportamento compulsivo de executar os movimentos que desencadeiam o “estalido”. O tratamento inicialmente é clínico e consiste:

- Uso de antiinflamatórios não esteróides (AINES)
- Desativação de pontos-gatilhos satélites e infiltração com anestésico local na borda súpero-medial da escápula
- Reabilitação muscular e postural

O tratamento cirúrgico pode ser instituído quando houver falha do conservador e consiste essencialmente na ressecção da bursa e da borda óssea súpero-medial da escápula.

A fibromialgia possui como sede dentre os seus sítios de acometimento, também o segmento dorsal e receberá, dada a sua importância, um capítulo à parte desta obra.

. Causas Metabólicas, Ósseas e Endócrinas.

A osteoporose é a principal afecção de origem osteo-metabólica que acomete a coluna dorsal, e é caracterizada pela baixa densidade óssea e destruição gradativa da microarquitetura óssea que conseqüentemente predispõe a uma fragilidade óssea aumentada e maior risco de fraturas. E são as fraturas vertebrais as causas de raquealgia e cifose dorsal progressiva. Estima-se que 35% das mulheres acima de 50 anos terão grande probabilidade de desenvolver uma cifose dorsal por achatamento vertebral.

As fraturas vertebrais possuem uma etiologia multifatorial e está ligada à arquitetura trabecular, densidade mineral em sub-regiões do corpo vertebral, geometria vertebral, força e resistência muscular, e integridade do disco intervertebral. A compreensão destes fatores podem ajudar a explicar a alta incidência de fraturas após a ocorrência de uma fratura vertebral inicial. Basicamente os padrões das fraturas de corpo vertebral estão demonstrados na figura 3.

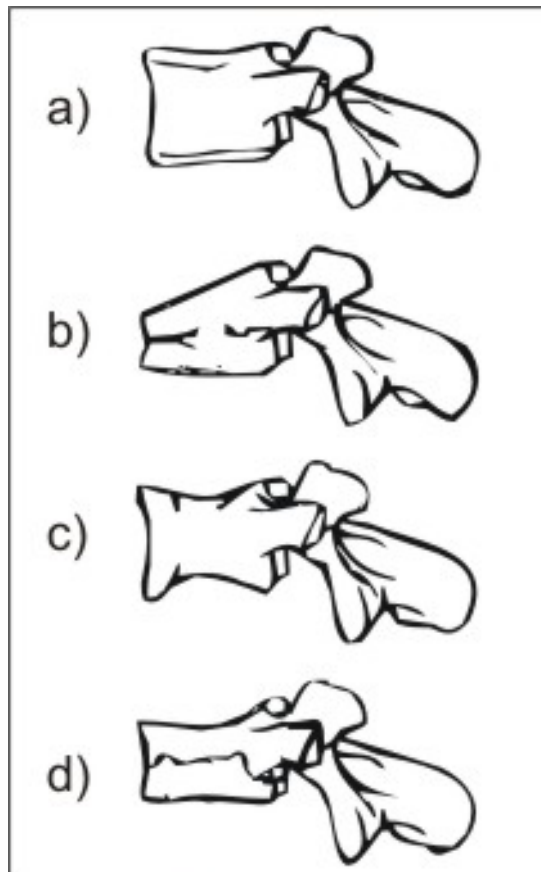


Figura-3

Fig. 3 – a) Vértebra normal; b) fratura por acunhamento; c) fratura bicôncava; d) fratura por desabamento.

Não esquecer que as deformidades vertebrais do tipo cifose podem ser originadas de outras causas tais como traumas, deformidades congênitas, doença de Scheuermann, osteoartrose e mieloma múltiplo.

O tratamento de osteoporose inclui medidas dietéticas, exercícios físicos e intervenção medicamentosa. Dentre as substâncias em uso estão os estrogênios, bisfosfonatos, raloxifeno, calcitonina, hormônio recombinante da paratireóide, suplementação de cálcio e vitamina D. Em andamento nas pesquisas com perspectivas de bons resultados estão o ácido zoledrônico, proteínas morfogenéticas do osso (BMPs), novos moduladores específicos dos receptores de estrogênios e até mesmo inibidores de citocinas. No campo da intervenção mais invasiva para a correção de fraturas vertebrais, estão a *vertebroplastia* (fig.4) que consiste na inserção intravertebral de material resistente como metacrilato, e a *cifoplastia* (fig.5) por isuflação de balão dentro do corpo vertebral para reconstituição do desabamento. Obviamente que estas técnicas são uma alternativa para os casos em que a dor da fratura vertebral não é aliviada com procedimentos conservadores.

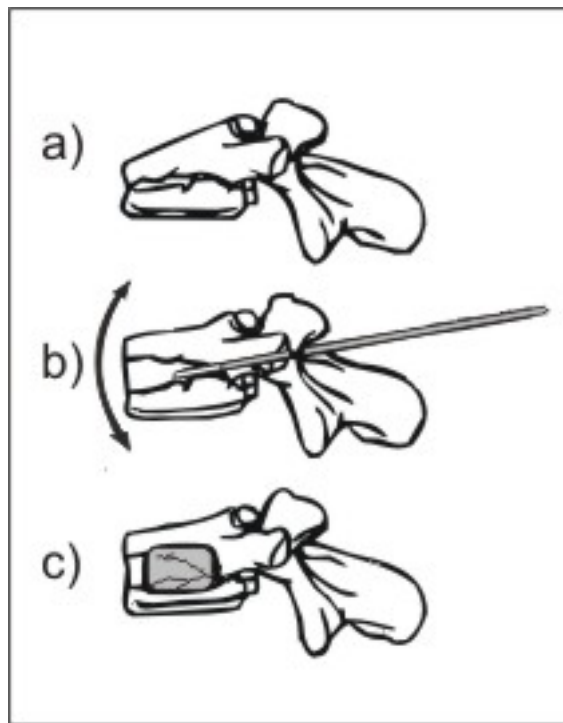


Figura-4

Fig. 4 – Sob controle radioscópico insere-se um trocáter de calibre 11 com uma cânula através do pedículo e se injeta metilmetacrilato, estabilizando-se a fratura.

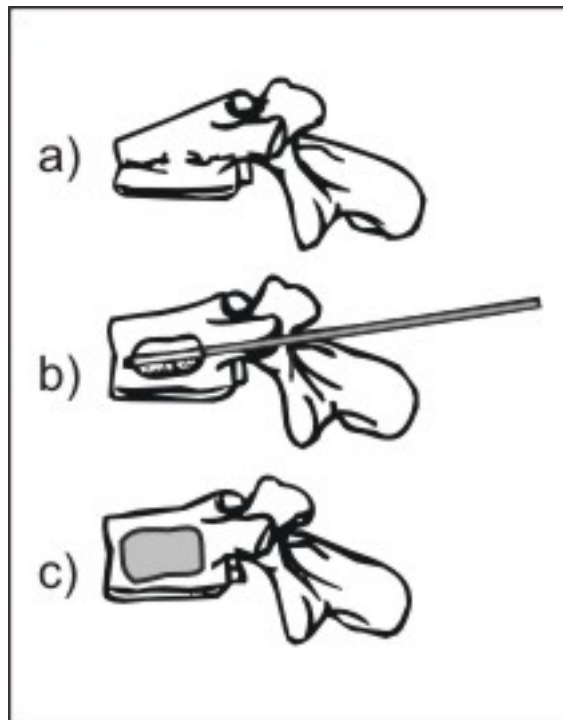


Figura-5

Fig. 5 – a) vértebra fraturada; b) um balão inflável mobiliza as trabéculas ósseas, elevando a placa terminal superior; c) após a retirada do balão, injeta-se metilmetacrilato no espaço restaurado.

A osteomalácia é uma doença que se caracteriza por um defeito de mineralização da matriz óssea e ocorre tanto no osso trabecular como no osso cortical em indivíduos adultos. O quadro clínico, embora de leve intensidade e inespecífico, o que dificulta o diagnóstico, se manifesta com dores ósseas, sobretudo torácicas e pélvicas que aumentam com o movimento e melhoram parcialmente com o repouso; fraqueza muscular proximal, que se caracteriza por uma marcha lenta e cambaleante; também como na osteoporose levam à fraturas espontâneas principalmente de corpos dorsais. O tratamento consiste em corrigir calciopenia e/ou a fosfopenia e de outros fatores que podem estar presentes como acidose, fluorose, assim como descontinuar o uso de bisfosfonatos se assim for o caso.

Dentre as neuropatias diabéticas que acometem o tronco está a radiculopatia truncal que acomete mais frequentemente pacientes diabéticos acima de 50 anos de idade. O padrão de dor é súbito e intenso distribuído sobre o dermatomo de raiz ou raízes envolvidas. A predominância é marcadamente unilateral e o tratamento está diretamente relacionado com o controle da doença de base e da dor neuropática.

O hiperparatiroidismo possui uma frequência relativa entre as desordens endócrinas perdendo apenas para o diabetes melito e hipertireoidismo. Primariamente, o hiperparatiroidismo está associado classicamente com dois maiores sítios de potenciais complicações: os ossos e os rins. Nos ossos observa-se uma reabsorção subperiosteal podendo estar associado a cistos ósseos. Estudos recentes demonstram que o hormônio da paratireóide (PTH) tende a aumentar nas pessoas idosas levando a osteoporose generalizada e risco de fraturas. Nos rins, as manifestações ocorrem em forma de nefrolitíase e nefrocalcinose. O tratamento é essencialmente cirúrgico com a remoção do adenoma da paratireóide.

. Causas Infecciosas.

As discites quase sempre iniciam com quadro infeccioso vertebral em crianças, mas que com frequência apresentam um quadro sintomático inespecífico como dor na coluna associada com a recusa de andar e limitação funcional do tronco. São produzidas por cocos piogênicos e microrganismos gram-negativos. São na maior parte das vezes de disseminação hematogênica. As chamadas discites pós-operatórias são complicações raras de cirurgia da coluna. Pacientes imunossuprimidos e idosos com história de febre, raquelgia, manipulação cirúrgica recente devem ser alvo de observação cuidadosa para que um diagnóstico precoce seja estabelecido e terapêutica antibiótica específica iniciada. Neste tópico, é procedente enfatizar a infecção pelo *Mycobacterium Tuberculosis* causador da tuberculose osteoarticular e pulmonar. Segundo a Organização Mundial de Saúde (OMS) a tuberculose tem um índice de mortalidade alta e que existe uma epidemia em andamento no mundo não só causado por um aumento da população mundial, mas também como co-morbidade em AIDS, pobreza e migração. A tuberculose vertebral corresponde a 50% das tuberculosas osteoarticulares e acometem quase sempre T11 e T12. A dor predominantemente noturna pode evoluir progressivamente em intensidade acompanhada com o aparecimento de deformidades (giba) e fraqueza nas pernas. A infecção se propaga pelos discos, ligamentos, atinge corpos vertebrais por contigüidade através do abscesso paravertebral. Uma complicação freqüente é a paraplegia. O tratamento deve ser o mais conservador possível optando pela abordagem cirúrgica apenas nos casos de grandes cifoses e complicações neurológicas e consiste em um desbridamento radical, descompressão anterior, artrodese com um cage de titânio associado a um enxerto ósseo autólogo.

A infecção por herpes zoster é causada pela reativação do vírus da variedade zoster, que permanece latente no gânglio sensorial após infecção primária por varicela. É uma doença auto-limitada, com ciclo evolutivo de cerca de 15 dias e

sintomas dolorosos e parestésicos que obedecem o trajeto do nervo infectado, na maioria das vezes os intercostais, podendo também atingir os nervos cranianos. As manifestações cutâneas iniciam-se por vesículas que podem confluír formando bolhas que também seguem o trajeto do nervo. As manifestações limitam-se a um lado do dorso, sendo muito raro o acometimento bilateral. A dor pode persistir em casos não tratados precocemente ou em pacientes imunodeprimidos, caracterizando assim a neuralgia pós-herpética. O tratamento anti-viral precoce otimiza a evolução natural e a analgesia deve seguir os padrões de escolha da escada analgésica da OMS, segundo a sua intensidade. Antibióticos, no caso de infecções secundárias das lesões cutâneas, anti-histamínicos, corticosteróides e ansiolíticos podem ser usados por curto período.

. Causas Traumáticas.

O segmento tóraco-lombar é o mais comum sítio de lesões traumáticas da coluna vertebral. Os mecanismos de trauma ocorrem frequentemente por uma complexidade de vetores de força onde majoritariamente ossos e ligamentos são lesionados e os mais frequentes ocorrem por compressão axial, compressão lateral, flexão, flexo-rotação, flexo-distração e extensão. Com o advento da tomografia computadorizada, Denis (1983) definiu um sistema de 3 pilares que dão um melhor entendimento da estabilidade da coluna vertebral: o pilar posterior é composto pelo processo espinhoso, lâmina, faceta, pedículo e estruturas ligamentares; o pilar médio é composto pelo corpo vertebral, aspécto posterior do anél fibroso e ligamento longitudinal posterior; o pilar anterior inclui o ligamento longitudinal anterior, aspécto anterior do anél fibroso e aspécto anterior do corpo vertebral. Este mesmo autor propôs quatro categorias baseadas no tipo de instabilidade:

1. Lesões estáveis incluindo mínima fratura compressiva associada com um pilar posterior intácto.

2. Lesões associadas com mecanismos de instabilidade incluindo aquela em que dois ou três pilares são lesionados, como por exemplo, em casos de flexo-distração com rotura do pilar posterior e médio.

3. Fraturas por explosão que resultam em potencial instabilidade e conseqüências neurológicas como resultado de uma protusão óssea para dentro do canal raquídeo.

4. E finalmente um mecanismo em que ocorre fratura com deslocamento e rotura total dos três pilares levando a um déficit neurológico que pode ser progressivo.

O tratamento, obviamente, passa pela compreensão destes mecanismos, levando em conta estabilidade da lesão e complicações neurológicas presentes ou

potenciais. Varia desde o uso de órteses estabilizadoras como cintas, coletes e até aparelhos gessados, chegando a cirurgias de descompressão com osteossíntese e artrodese.

. Causas Tumorais.

A dor ocorre em 85% dos pacientes com tumor primário ou metastático da coluna, e difere qualitativamente da dor de outras afecções benignas. É causado ou pela expansão da massa tumoral da cortical óssea ou pela invasão de tecidos moles paravertebrais, sendo um processo gradual e progressivo. Algumas vezes, na ocorrência de uma fratura patológica, a dor pode ser aguda. Frequentemente piora à noite e muitas vezes acorda o paciente. Não tem uma clara e evidente relação com o repouso, diferenciando nitidamente da dor mecânica, porém, em situações de instabilidade vertebral por fraturas patológicas, esta diferenciação com a dor mecânica diminui muito. A dor também pode ser referida ou radicular sendo esta última indicativa de compressão ou até mesmo de invasão do processo tumoral para raízes nervosas. Em tumores metastáticos, 70% dos pacientes apresentam déficit neurológico no ato do diagnóstico, associado a dor nas costas, radiculalgias, fraqueza de extremidades, diminuição de sensibilidade e alterações de controle de esfíncter. Atenção aumentada de suspeita na investigação clínica deve ser mantida em pacientes que apresentarem as seguintes características:

- * Dor persistente, axial ou radicular com história de malignidade.
- * Paciente acima de 50 anos, com dor persistente, axial ou radicular, há mais de 1 mês, sem antecedentes de malignidade, que não respondem à terapêutica instituída.
- * Emagrecimento, anorexia e fadiga.

Uma história clínica detalhada e uma revisão de todos os sintomas são essenciais para um diagnóstico rápido. Fumantes devem ser questionados sobre a frequência de tosse, a presença de hemoptise e dispnéia. Malignidade gastrointestinal pode ser investigada na presença de dispepsias refratárias ou na mudança de características de trânsito intestinal. Incontinência, hematúria, dificuldade de micção são indicativos para uma investigação genitourinária. Mudança de aparência nas mamas e presença de nódulos associado a uma positiva história familiar para câncer de mama, devem ser valorizados em mulheres. Palpações da tireóide e do abdome devem ser executadas além de um detalhado exame neurológico das extremidades, superiores e inferiores, e qualquer alteração da sensibilidade, motricidade e de reflexos devem ser documentados. Presença de massas paraespinais, deformidades

espinhais antes não existentes que podem ser causadas por espasmo muscular, dor à palpação na linha espondilêa a até mesmo bandas tensas em músculos dorsais podem ser valorizados nesta avaliação.

Uma avaliação laboratorial é considerada benéfica na evolução de pacientes com risco tumoral. Anemia e elevação da velocidade de sedimentação quase sempre estão presentes em malignidade, doenças inflamatórias e infecciosas. Determinação da dosagem de uréia e creatinina assim como uma uroanálise podem identificar doenças renais ou no trato urinário. Dosagem do cálcio sérico, fósforo e fosfatase alcalina devem ser solicitadas em pacientes com osteopenia, lesões osteolíticas ou colápsos de vértebras. Se um mieloma múltiplo é suspeitado, hematócrito, contagem de plaquetas e proteinograma eletroforético devem ser solicitados. Antígeno prostático específico e fosfatase ácida elevadas em homens levam obrigatoriamente a uma investigação apurada da próstata.

Nos exames de imagem, o Rx em ânteroposterior e lateral podem evidenciar o alinhamento vertebral, integridade óssea e contornos de tecidos moles, assim como telerradiografias do tórax podem mostrar presença de tumores primários ou metastáticos de pulmão e mediastino. Cintilografia óssea podem demonstrar lesões osteoblásticas, lesões ocultas e tumores metastáticos extensos. Se há múltiplas lesões, a cintilografia pode indicar o sítio de maior conveniência para biópsia. Há, no entanto, fatores desfavoráveis para efetividade deste exame:

- a inespecificidade da imagem destruição por tumor das lesões provenientes de infecção e fraturas.
- Alta incidência de falso-negativo na presença de mieloma múltiplo.

Porém, combinado com uma avaliação laboratorial sugestiva e uma história clínica com rigoroso exame físico, a cintilografia óssea identifica precocemente cerca de 95% dos tumores espinhais.

A Ressonância Nuclear Magnética (RMN) é o principal exame para definição anatômica dos tumores espinhais. Define com precisão a relação das lesões ósseas com as de medula espinhal, meninges e tecidos paraespinhais. Com o seu corte sagital facilmente identifica metastases multifocais e graus de compressão epidural caso existentes. Também pode distinguir entre tumor e infecção. Em osteomielite vertebral, o sinal está diminuído de intensidade em T1 e aumentado em T2 em localizações das placas terminais e envolvendo o espaço discal, enquanto que, em caso de tumores, dificilmente o espaço discal é envolvido. A RMN também difere a fratura patológica (não osteoporótica) das compressões de corpo vertebral. As fraturas patológicas tipicamente tem baixo sinal em imagens T1 e alto sinal de intensidade em

imagens T2, embora nem sempre em todos os casos. A RMN com contraste de gadolínio pode ser usualmente útil em lesões epidurais e intradurais, tumores extramedulares, para definir áreas de compressão do cordão espinhal e evoluir tumores responsivos à intervenção terapêutica.

Tomografias computadorizadas (TC) com ou sem contraste tem o seu valor na evolução e tratamento das neoplasias vertebrais. A TC localiza com acurácia e quantifica a destruição vertebral.

Angiografia pode ser indicada para pré-operatórios de embolizações de tumores vasculares além de identificar uma rede vascular que alimenta um tumor.

Tumores primários espinhais benignos são mais comuns que os tumores malignos. Há uma evidente relação entre a idade e a história natural do tumor. Tumores espinhais em pacientes com menos de 21 anos são frequentemente benignos. Na tabela 1 mostramos os tumores primários benignos e malignos mais freqüentes na coluna dorsal.

TUMORES BENIGNOS	PRIMÁRIOS	TUMORES PRIMÁRIOS MALIGNOS
OSTEOMA	OSTEÓIDE	MIELOMA MÚLTIPLO
OSTEOBLASTOMA		OSTEOSARCOMA PRIMÁRIO OU SECUNDÁRIO
CISTO ÓSSEO ANEURISMÁTICO		SARCOMA DE EWING
OSTEOCONDROMA		CORDOMA
GRANULOMA EOSNOFÍLICO		CONDROSARCOMA
HEMANGIOMA		LINFOMA
NEUROFIBROMA		

Tabela 1 – Tumores primários, benignos e malignos, mais frequentes na coluna dorsal.

Avanços nos tratamentos de neoplasias têm prolongado a vida dos pacientes resultando em um incremento de achados de lesões metastáticas dessas lesões primárias, caracterizando a mais freqüente lesão tumoral encontrada na coluna, e o segmento torácico é o sítio de predileção dessas lesões. Metástases vertebrais são uma importante chave para o diagnóstico diferencial de dor progressiva nas costas e/ou colapso de corpo vertebral. Tumores que frequentemente causam metástase localizam-se em pulmão, próstata, mamas, rim e sistema gastrointestinal. Metástases de tumores ginecológicos, sarcomas de tecidos moles e melanomas são também muito comuns. Em crianças, a leucemia pode ser considerada no diagnóstico diferencial de fraturas vertebrais porque é o mais comum câncer infantil e 10% a 15% dos pacientes, desenvolvem uma fratura patológica vertebral.

Se o tumor primário não for diagnosticado pela história clínica, exame físico, laboratório, Rx de tórax, TAC e RMN, a biópsia é indicada para que se possa elaborar o necessário planejamento terapêutico.

. Causas Viscerais

A dor de origem visceral referida na região dorsal geralmente tem uma característica difusa e tem uma distribuição segmentar que obedece ao segmento da estrutura somática lesionada. Porém, localizar com precisão a expressão de um dano à órgãos diversos e muitas vezes distantes da referência da dor, não é uma tarefa fácil e se presta, com frequências, a erros de diagnósticos e consequentes terapêuticas inexitosas. Esta característica de imprecisão de localização da dor visceral deve-se à riqueza de colaterais rostrais e caudais das raízes dorsais, além da pouca quantidade de fibras viscerais aferentes e sua dispersibilidade na medula. Os reflexos autônomos e motores desencadeados por uma dor visceral são mais evidenciados do que os desencadeados por uma dor cutânea, e são representadas por alterações do ritmo cardíaco, da respiração, da pressão arterial e aumento do tônus muscular. As respostas emocionais frente à dor visceral são também muito mais evidenciáveis que na dor somática.

-Infarto Pulmonar: A dor desta afecção varia em sua intensidade e localização de acordo com o vaso ocluído, e pode ser do tipo constrictiva, mal localizada ou mais superficial, do tipo parietal e melhor localizada. A hiperalgesia cutânea torácica pode ser revelada em dermatômos de C3 a C5, D1 a D9 e às vezes D10 a L1.

-Pneumonia: A dor representa um dos sintomas dominantes no início deste processo. É bem localizada e guarda relação com o lobo afetado. A hiperalgesia pode ocorrer entre D2 a D5 e D9 a D11. A tensão dos músculos dorsais pode ser observada e nos casos mais típicos a dor exacerba-se à tosse, à respiração profunda e ao repouso sobre o lado afetado.

A dor das afecções cardíacas, assume notável importância seja porque representa muitas vezes a primeira advertência de uma situação patológica do coração, seja porque, não raramente é o único elemento clínico que o médico se depara, tendo que estabelecer diagnóstico e medidas terapêuticas que assumem, às vezes, caráter de extrema urgência.

- Infarto do Miocárdio: A dor do infarto do miocárdio é prevalentemente constrictiva e localiza-se quase sempre no precórdio, podendo estender-se para o braço esquerdo, região cervical, mandíbula e região médio-dorsal e pode estar associada a intensos fenômenos do tipo neurovegetativo. A dor do infarto deve ser distinguida da dor produzida por outras situações de sofrimento miocárdico. A coleta

de uma boa anamnese, um apurado exame físico, as dosagens enzimáticas e a imagiologia podem elucidar a origem da dor. Os dermatômeros que apresentam alterações de condutibilidade elétrica são D1, D2, D3, D4 e D5.

- Afecções da Aorta Torácica: A presença de um aneurisma aórtico seja localizado tanto na porção ascendente, no arco ou porção descendente pode ser motivo de dor torácica. Trata-se de uma dor subcontínua, oscilante de intensidade, quase sempre bem suportável e que localiza-se de forma diversa e está relacionada à localização da formação do aneurisma. Quando o processo se inicia em nível de aorta ascendente, ou mesmo no arco, a dor é referida em região esternal muitas vezes confundindo à sintomas brônquicos ou até mesmo laríngeos com tosse de timbre metálico em função do comprometimento do nervo recorrente. Porém quando o processo compromete a região mais distal e descendente da aorta, a dor é referida em região dorsal.

- Afecções do Esôfago: A dor de origem esofágica é de difícil diferenciação em nível clínico, da dor determinada pelas afecções tráqueo-brônquicas, pleurais, cardíacas e pericárdicas. Porém, quando presente, são decorrentes de estimulação mecânica como produzida pela acalasia, espasmos, estenoses e tumores assim como por processos químico-inflamatórios como na esofagite. Quase sempre é localizada na região esternal, rostral ou caudal podendo, porém, quando as lesões se localizam em seu terço médio, referidas em região escapular. Convém salientar que, além do esôfago outros órgãos do aparelho digestivo podem manifestar dor na região dorsal como úlcera péptica, pancreatite, tumor do pâncreas, cólica biliar e colecistite.

. Causas Psicogênicas.

A região dorsal, não raro, é sede de manifestações álgicas por vezes em dermatômeros erráticos, com características atípicas como em “punhalada”, “ardência” quase sempre em região interescapular e que, às vezes, irradiam para a região do precórdio com sensação de “opressão” e dificuldade respiratória por limitação da expansibilidade torácica. Acometem frequentemente pacientes jovens, do sexo feminino e, quase sempre distúrbios de ansiedade, depressão e hipocondria estão presentes. Nestes casos, sintomas correlatos podem facilitar uma elucidação diagnóstica, representados por palpitações, tonturas, tinitus, respiração superficial, tensão muscular e hiperestesia cutânea na região de referência álgica. É raro observar perfil psicológico normal em doentes que padecem de dor crônica e a expressão desta queixa varia de acordo com fatores ambientais, culturais e psico-sociais.

Outra característica marcante, é que esses pacientes quase sempre chegam aos nossos consultórios, com experiências terapêuticas múltiplas e de pouco êxito

além de apresentarem um comportamento desafiante e desalentador quanto ao processo de cura. Há razão psicofisiológica para a persistência da dor. O aprendizado da dor (memória), induz no doente tensão muscular crescente aos eventos estressores. Segundo Chapman (1990), dor crônica é comportamento aprendido e reforçado pelo meio social. Esses comportamentos não são sempre conscientes, podem ocorrer automaticamente e são influenciados pela situação pela qual se manifestam, assim como pelas conseqüências advindas. Salienta-se, porém, que este é um diagnóstico de exclusão.

DIAGNÓSTICO.

A anamnese e o exame físico compõem a fundamentação diagnóstica das dorsalgias que, como dissemos na introdução deste capítulo, apesar da simplicidade anátomo-conceitual desta condição nosológica, o correto diagnóstico é complexo e abrangente. Inicialmente, a caracterização da natureza da dor, diferenciando o padrão nociceptivo, neuropático e/ou mista, norteia sem nenhuma dúvida, o diagnóstico. Deve obter-se uma história clínica, coletando informações sobre idade, sexo, atividade laboral, atividade esportiva, traumas, antecedentes pessoais e familiares, associado a um questionamento investigatório sobre a presença de sintomas associados como parestesias, febre, perda de peso, fadiga, dispepsias, alterações do sistema broncopulmonar e cardiovascular, artralguas periféricas e fatores que aumentam a dor, como tosse e espirro.

Seguindo a ordem semiológica, o exame físico deve iniciar com a inspeção, seguida da palpação, algumas manobras e mensurações. Por ter a sua mobilidade restrita, diferente de outros segmentos vertebrais e mesmo apendicular, a coluna torácica tem na inspeção uma ferramenta de extrema importância para uma orientação inicial. Deve ser feita seguindo um roteiro na posição em pé, sentado e deitado, com pacientes de costas para o examinador, com o tórax despido ou com roupas especiais. Aqui observam-se sobretudo deformidades como escolioses, cifoescolioses, desnivelamentos da cintura escapular, dorso curvo, escápula alta congênita, enfermidade de Scheuermann, cifose senil ou por osteoporose, cifose da espondilite anquilosante, cifose de ângulo curto como do mal de Pott e da neurofibromatose. A palpação se fará da melhor forma com o paciente sentado e o examinador por trás, iniciando a pesquisa de bandas tensas e PGs ativos características das síndromes miofasciais, delimitação da escápula identificando sua espinha e no caso de escápula alta congênita, a palpação de seu ângulo superior pode detectar bandas fibrosas ou ósseas; a apófise espinhosa da 3º

vértebra torácica está na mesma linha da espinha da escápula; o ângulo inferior da escápula situa-se sobre T7 ou T8; as apófises de T9 a T12 são pontos de inserção e tração muscular e por isso, à palpação, desencadeiam dor e quase sempre estão relacionados à inadequação postural; as articulações costotransversas podem estar doloridas à palpação profunda nas espondiloartropatias; os músculos rombóides frequentemente apresentam dor à palpação em situações de sobrecarga estático-dinâmica em profissionais que executam trabalhos com os membros superiores caracterizando os “distúrbios ósteo-musculares relacionados ao trabalho” (DORT). As mensurações se prestam predominantemente para verificar ângulos de mobilidade da coluna torácica. As amplitudes aceitas para flexão, extensão e inclinação lateral são de até 45°. Pode-se medir com fita métrica a distância entre a apófise espinhosa de C7 e T12 e assim compará-los na posição normal e flexionada, que atinge em média diferença de até 2,5 cm em normalidade. As limitações podem ser devidas à dor ou por anilose no caso de espondilite anquilosante. A angulação da giba, devido á rotação das vértebras, pode ser determinada pelo escoliômetro com leitura direta do valor. Em caso de tumores, por exemplo, os osteomas osteóides, há limitação desta mensuração pela presença da dor que leva a uma escoliose antálgica pela contratura muscular.

Finalmente, uma ferramenta semiológica que não deve ser esquecida é a percussão da lojas renais (sinal de Giordano) imprescindível nas afecções deste sistema.

Os exames laboratoriais e imagenológicos constituem a terceira etapa para uma finalização diagnóstica e devem ser solicitados de acordo com os achados da anamnese e do exame físico.

Dentre os exames laboratoriais, o hemograma, a velocidade de hemossedimentação (VHS) e a determinação da alfa glico-proteína ácida constituem a investigação básica nos casos de afecções inflamatórias. Nas doenças metabólicas, ósseas e endócrinas, a dosagem de cálcio, fósforo, fosfatase alcalina, calciúria de 24 horas e eletroforese de proteínas podem determinar as causas mais comuns de osteoporose como mieloma múltiplo, osteomalácia, hiperparatiroidismo, hipercalciúrias e algumas neoplasias. Convém referir que os marcadores bioquímicos de remodelação óssea como a fração óssea da fosfatase alcalina, osteocalcina, C-telopeptídeo (CTx), N-telopeptídeo (NTx) devem ser solicitados apenas para monitorar a resposta terapêutica em relação ao uso de anti-reabsortivos ósseos.

Na suspeita de doenças reumáticas auto-ímmunes, a pesquisa de auto-anticorpos, dosagem do complemento total e suas frações além da dosagem das crioglobulinas que são imunoglobulinas que, quando acima de seus níveis normais (>

80mg/ml), podem detectar, além das doenças auto-imunes, condições neoplásicas e infecciosas.

Os exames de imagem são ferramentas de extrema importância para o diagnóstico das afecções do aparelho locomotor, incluindo seus envoltórios, medula e raízes, além de auxiliarem no diagnóstico de doenças viscerais.

. **Radiografia Simples:** Sempre solicitada para uma avaliação inicial, podem mostrar alinhamento vertebral, deformidades congênitas, fraturas, tumores, lesões degenerativas, metástases ósseas, calcificações periarticulares denotando entesopatias ou estar associadas à artropatias microcristalinas, reduções dos espaços intervertebrais, densidade óssea e presença de esclerose e osteófitos.

. **Tomografia Computadorizada (TC):** Permitem visualizar complicações das alterações degenerativas da coluna como hérnias discais, estenose de canal raquídeo, artrose interapofisárias, tumores primários e metastáticos sendo nestes últimos, muito utilizada para melhor definição da estrutura óssea. Com o advento da tomografia helicoidal, pode-se obter reconstruções tridimensionais com realização de cortes em rápida velocidade o que permite a obtenção de imagens dinâmicas, sendo necessário para isso, a injeção de contraste endovenoso.

. **Ressonância Magnética (RM):** Baseada na interpretação entre os núcleos de hidrogênio e um campo magnético, a RM possui uma excelente capacidade de contraste entre tecidos moles e tecido ósseo, prestando-se para uma elucidação imagiológica de

ligamentos, nervos, músculos e discos intervertebrais, além de permitir esta visualização em múltiplos planos e seqüências . Também pode-se obter aquisições 3D, prestando-se sobretudo para o estudo da coluna. A RM está contra-indicada para pacientes portadores de implantes ou qualquer material ferromagnético em função de uma possível movimentação ou aquecimento destes artefatos. Fatores como grau de ferromagnetismo e a posição destes materiais além do grau de fixação dos mesmos no interior do corpo, podem influenciar no risco do exame. É prudente, ao requisitar este exame, relatar a presença e a localização de qualquer um destes artefatos, excluindo totalmente os pacientes portadores de cliques metálicos, stents, implantes oculares e/ou otológicos e dispositivos elétricos ou eletrônicos.

. **Cintilografia Óssea:** Técnica de imagem habitualmente realizada com o radiofármaco Tecnécio – 99, é inerentemente sensível e se presta sobretudo para o diagnóstico precoce de processos tumorais e metástases. A captação dos disfonatos pelo osso na imagem cintilográfica depende do fluxo sanguíneo local, assim como para avaliar áreas com risco potencial de fraturas, além de determinar a distribuição no esqueleto de alterações artríticas degenerativas.

CONCLUSÃO.

A abordagem diagnóstica das dorsalgias encerra uma complexidade que nunca é demais enfatizar, e quase sempre são causadas por afecções menos comuns na clínica diária como metástases, tumores ósseos primários, osteomielite vertebral, anormalidades congênitas da coluna e da caixa torácica, doenças metabólicas ósseas como a Doença de Paget, osteocondrites como a Doença de Scheuermamm, traumas, processos inflamatórios como a espondilite anquilosante além das síndromes dolorosas miofasciais que podem acometer tanto as cadeias musculares e outros segmentos do corpo. Apesar da menor mobilidade da região e conseqüentemente menor incidência de doenças degenerativas, não subestimar a osteoartrose, as síndromes facetárias e as hérnias discais, sendo estas últimas, mais raras.

A dificuldade de localizar com precisão um órgão gerador de dor visceral, a presença da exuberância de reflexos autônomos e motores nestes casos além da amplificação das reações emocionais frente a este evento, torna desafiador o trato com estes pacientes.

Sintomas correlatos associados à dor de origem psicogênicas como palpitações, tontura, tensão muscular e respiração suspirosa esbarram em um problema recorrente que é a sub-atenção dedicada à pacientes portadores de alterações psicossomáticas. Cabe salientar que o enfoque bio-psicossocial é a única abordagem eficaz, e que a relação médico-paciente deve ser a melhor possível, compreendendo a psicologia do doente, percebendo o teor afetivo-emocional com a interpretação do seu comportamento doloroso e dando a ele informações técnicas pertinentes, explicando, de forma clara, a origem dos sintomas e condutas a serem praticadas para sua resolução com a participação ativa do mesmo.

Para realizar um diagnóstico correto, torna-se imperioso que o médico utilize a semiologia da dor para identificar a estrutura geradora, qual seja, músculo-esquelética, visceral, neuropática, etc. e partir para uma semiologia complementar.

Em resumo, o médico deve dar a máxima atenção ao que refere o paciente sobre a localização, a intensidade e a extensão da dor, o aspecto psico-afetivo, associado a um exame físico cuidadosamente efetuado.

Os dados obtidos, subjetivos e objetivos, dão ao médico elementos suficientes para formular uma ou mais hipóteses diagnósticas que determinarão a programação de investigações a serem efetuadas, constituindo assim, uma base sólida para uma terapia adequada e racional.

Referências Bibliográficas.

- ANDRIACCHI, T.; SCHULTZ, A.; BELYTSCHKO T. et. al. A model for studies of the mechanical interactions between the human spine and rib cage. *J. Biomech.*, 7, 497. 1974.
- ANTUNES, J.L.; WALDMAN, E.A. The Impact of AIDS, immigration and housing overcrowding on Tuberculosis deaths in São Paulo, Brazil, 1994-1998. *Soc. Sci Med.* 2001. Apr; 52(7): 1071-80
- BILEZIKIAN, J.P. Primary Hyperparathyroidism. In: FAVUS, MIJ. Et. Al. *Primer on the Metabolic Bone Diseases and Disorders of Mineral Metabolism*. Second Ed. Raven Press, New York. 1993. p. 155-59.
- BONICA, JJ. General Considerations of pain in the Chest. In: ____.(ed) *The management of pain*. 2 ed. Philadelphia: Lea & Febiger, 1990. Vol II. pp. 959-1000.
- BREIVIK, H.; Collett, VV.; Cohen, R.; Gallacher, D. Survey of Chronic pain in Europe prevalence, impact on daily life, and treatment. *European Journal of pain* 10, 2006: 287-333.
- BRIGGS, AM; GREIG, AM; WARK, JD; FAZZALARI, NL; BENNEL, KL. A Review of anatomical and mechanical factors affecting vertebral body integrity. *Int. J. Med Sci.*, 2004; 1: 170-180.
- BROWN, C.W. et al. The Natural history of Thoracic disc herniation. *Spine*, 175: 97-102, 1992.
- CECIN, H.A. et al. 1º Consenso Brasileiro Sobre Lombalgias e Lombociatalgias. São Paulo: SBR, SBOT, SBN, CBR, SBMFR, SBPCV, 2000.
- CHAZAL, J.; ESCANDE, G.; GUILLOT, M.; TANGUY, A.; VANEUVILLE, G. Anatomie des ligaments du rachis. In: *Elements de biomécanique du raquis*, vol 1. Bloc Santé, édit. 1978.
- CHRISTODOULON, A.G.; et al. Treatment of Tuberculous Spondylitis with anterior stabilizations and titanium cage. *Clín. Orthop. Relat. Resp.* 2006. Mar; 444: 60-5.
- D'AMORIM, AB.; CICONELLI, RM. In: *Espondilite Anquilosante*. SATO, E. *Reumatologia – Guia de Medicina Ambulatorial e Hospitalar da UNIFESP*. ED. Manole. São Paulo.2004, p.249-255.
- DENIS, F.: The Three Column Spine and its significance in the classification of acute thoracolumbar spinal injuries. *Spine*. 1983; 8: 817-831.
- FAVUS, M.J. et al. *Primer on the metabolic bone diseases and disorders of mineral metabolism – American Society for Bone and Mineral Research*. 2º ed. New York. Raven Press. 1993, p. 83-97.
- HELLER, J.G.; PEDLOW, F.X. Jr. Tumors of the Spine. In: GAFIN, S.R. et. VACCARO, A.R. *SPINE*. Published by American Academy of Orthopedic Surgeons. First Edition. 1997. Seccion 5 (24). P: 235-55.
- KOELLER, W.; MEIER, W.; HARTMAN, F. Biomechanical properties of the human intervertebral discs subjected to axial dynamic compression. A comparison of lumbar and Thoracic discs. *Spine*, 9, 725. 1984.
- KOROVESIS, P.; et all. Comparative multifactorial analysis of the effects of idiopathic adolescents scoliosis and Scheuermann Kyphosis on the self-perceived health status of adolescents treated with brace. *Eur. Spine J.* Sept. 5. 2006.
- LANDIM, E. DORSO CURVO. In: SANTILI, C. et al. *Ortopedia Pediátrica*. Ed. Revinter. Rio de Janeiro. 2004, p. 131-4.
- LECH, O.; SEVERO, A. Ombro e Cotovelo. In HEBERT, S.; Xavier, R.; PARDINI. AG.; BARROS FILHO, TEP. Et al. *Ortopedia e Traumatologia – Princípios e Prática*. 3ª Ed. Porto Alegre. Artmed. 2003. 11: 185-252.

MANCHIKANTI, L., et al. Evolution of the prevalence of facet joint pain in chronic thoracic pain. *Pain Physician*, Oct; 5(4): 354-9. 2002.

MANCHINKANI, L.; MANCHINKANTI, KN. et al. Evolution on Therapeutic Thoracic pain: an prospective outcome study with minimum 1year follow up. *Pain Physycian*. 2006 Ap; 9 (2): 97-105.

MCINEERNEY, J.; BALL, P.A. The pathophysiology of thoracic disc disease. *Neurosurg. Focus*. 2000. Oct 15;9 (4): e1.

NASCIMENTO, O.I.M. Neuropatia Diabética Dolorosa: Diagnóstico e Tratamento. São Paulo. Ed. Segmento Farma. 2004. p. 36-7.

NUNES, CAIO VILELA. Reflexões Clínicas sobre Dorsalgias e Síndromes Correlatas. In: _____ Dorsalgias e Síndromes Correlatos. Rio de Janeiro: Eléa Ciência Editorial, 1999. pp 3-5.

OLIVER, J.; MIDDELETICH, A. Anatomia Funcional da Coluna Vertebral. Trad. De J.U.R. Vaz. Ver. De R. Guarniero. Rio de Janeiro, Revinter, 1998. p. 23.

O'SULLIVAN, JM.; COOK GJR. A Reviem of the efficacy of bone scanning in prostate and breast caucer. *QJ. Nucl. Med*. 2002: 46: 152-159.

RAO, RD.; SINGRAKHIA, MD. Current Concepts Review – Painful Osteoporotic Vertebral Fracture. Pathogenesis, Evolution and Roles of Vertebroplasty and Kyphoplasty in its Management. *J. Bone and Joint Surg.*, 85: 2010-2022. 2003.

ROCHA, LEM. Escolioses Idiopáticas. In: SANTILI, C. et al. Ortopedia Pediátrica. Ed. Revinter. Rio de Janeiro. 2004. p. 115-129.

SAMUEL, J. et. BARRETTE, G. – La Rééducation des dorsalgias bénignes de l'adute – Eneyel. *Méd. Chir.* (Elsevier, Paris – France), Kinési Therápic, 26-294-E-10,4.12.04,18p.

SLIPMAN, CN. Et ell. Thoracic Spine Spasm Secondary To Hemorrhagic Intestinal Ulcer. *Pain Physician*. Jan; (4): 97-100. 2001.

SOBOTTA, J; BECHER, H. – Atlas de Anatomia Humana. Rio de Janeiro, Guanabara-Koogan, 1984.

SZEINFELD, VL. Osteomalácia e Raquitismo. In: SATO, E., SCHOR, N. Reumatologia. Guias de Medicina Ambulatorial e Hospitalar da UNIFESP. São Paulo. Ed. Manole. 2004. p. 405-10.

SZEINFELD, VL. Osteoporose. In: SATO, E., SCHOR, N. Reumatologia. Guias de Medicina Ambulatorial e Hospitalar da UNIFESP. São Paulo. Ed. Manole. 2004. p. 395-403.

TEIXEIRA, M.J.; LEPSKI, G. Fisiopatologia da Dor Visceral. In: _____ et al (eds). *Dor, Contexto Interdisciplinar*. Ed. Maio. Curitiba. 2003.

TRAVEL, J.G.; SIMONS, D.G.; SIMONS, L.S. Dolor e dysfunction miofascial – El manual de los puntos gatillo. Vol. I, 2ª ed. Médica Panamericana. Madri. 2001, p. 23-30.

TROUP, JDG. Dynamic factors in the analysis of stoop and crouch lifiting methods: a methodological approach to the development of safe materials handling standards. *Orthop. Clin. N. Am.*, 1977.8-201.

VIALLE, LRG. Coluna Torácica. In: Barros Filho, T.E.P., LECH, O. Exame Físico em Ortopedia. São Paulo. SARVIER, 2001, P.20-36.

WATANABE, SR.; NATOUR, J. In: Dorsalgias. SATO, E. Reumatologia – Guia de Medicina Ambulatorial e Hospitalar da UNIFESP. Ed. Manole. São Paulo. 2004. p. 49-225.